

Hemolisi masibo barreiatua eta *Clostridium perfringens*

Massive intravascular haemolysis and Clostridium perfringens

Naiara Robado, Jose Ramon Furundarena, Carmen González, Alasne Uranga,
Maria Araiz

Hematologia eta Hemoterapiako Zerbitzua. Donostia Unibertsitate Ospitalea
naiara.robadojuez@osakidetza.eus

Laburpena

Clostridium perfringens eragindako hemolisi intrabaskular barreiatuaren kasu bat azaltzen da. Koadro kliniko honetan laborategiko teknikek eta haien emaitzek daukaten garrantzia nabarmentzen da, errebisio bibliografiko batean oinarrituz.

Gako-hitzak: Hemolisi masiboa, *Clostridium perfringens*.

Abstract

A case of massive haemolysis due to Clostridium perfringens described. The aim is to underline the importance of laboratory tests and their results in case of massive intravascular coagulation, based on a bibliographic review.

Keywords: massivehaemolysis, Clostridiumperfringens.

Bidalia: 2018ko martxoaren 22an.

<http://doi.org/10.26876/osagaiz.1.2018.137>

Onartua: 2018ko ekainaren 4an.

1. Kasu klinikoa

64 urteko gizona, ospitaleko larrialdi zerbitzura doa azken egunetan sukarra eta ahulezia zuelako. Pazientearen aurrekari garrantzitsuenak ondokoak ziren: kimioterapia eta erradioterapiarekin tratatutako kolangio kartzinoma eta lau jejuno-duodenoetako anastomosi duodenoko ultzerak zirela-eta.

Esplorazioan hipotentsioa eta perfusio txarra ziren nabarmen. Odol-lagina atera eta itxura hemolizatua zeukan(1.irudia).Odol-analisia egin eta hauek izan ziren emaitzak:kreatinina 2,03mg/dL, bilirrubina 5,5mg/dL (ez-zuzena 4,8), LDH 9824 UI/L, haptoglobina 0,85 g/L, anemia sakona (Hb 5,6gr/dl), tronbopenia (17×10^9 /Lplaketa), leukozitoak $3,24 \times 10^9$ /L,INR (international normalized ratio)>5, fibrinogenoa<60 mg/dL. Pazientearen alde ziretako aurretik egindako azken odol-analisan ez zegoen alterazio nabarmenik.

Naiara Robado, Jose Ramon Furundarena, Carmen González, Alasne Uranga, Maria Araiz

Gernua kolurikoa zen^(2.irudia). Odol-hedapenean hemolisia nabarmena zen (eritrozitoak erabat suntsituak, material amorfo bat eratuz), eritroblastoekin eta polikromasiarekin.

Polimorfo nukleatu batzuen zitoplasma barnean baziloak ikusi ziren^(3.irudia).

Irudi-proba bategin zitzaion sepsiaren jatorria argitzen saiatzeko eta gibelesko abzesu bat ikusi zen infekzioaren jatorri bezala^(4.irudia)

Larrialdi-zerbitzuan zeftriaxona antibioterapia enpirikoarekin hasi zen eta euste-tratamendua egin zen odola, plaketak eta fibrinogenoa transfundituz.

24 orduko epean pazientearen egoera okertu eta heriotza konfirmatu zen.

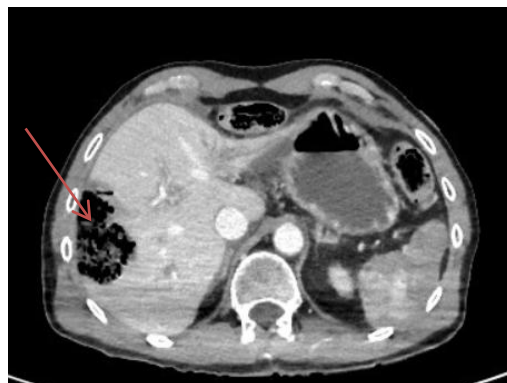Ateratako hemokultiboetan *Clostridium perfringens* bazilo anaerobio gram positiboa isolatu zen.



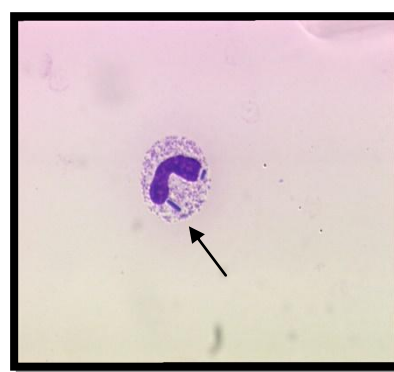
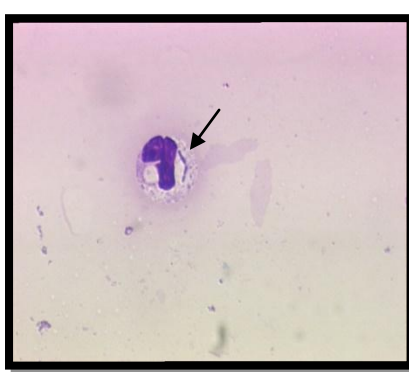
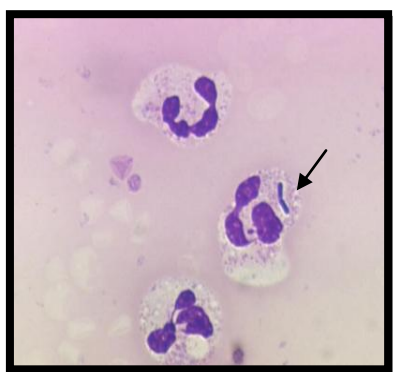
1. irudia. Seruma.



2. irudia.



4. irudia. Gibelesko abzesua OTA abdominallean.



3. irudia. Periferiako odol-frotisa: hematien hemolisia eta neutrofiloetan bazilo intrazitoplasmatikoak ikusten dira.

2. Eztabaida

Clostridium perfringens eragindako sepsia hemolisi intrabaskular barreiatuaren arrazoiatariko bat dela ondo dakigu, nahiz eta ezohikoa izan.

Clostridium perfringens bazilo anaerobioak fosfolipasa-ahalmenduen α -toxina sortzen du.

Leukozito eta plaketak hausteaz gain, toxina honek eritrozitoen mintzaren osotasuna kaltetu eta haien hemolisia eragiten du (1,2,3,4,5).

Clostridium perfringensek sortutako sepsia batez ere immunoeskasia (diabetes mellitusa, tratamendu kimioterapikoa edo erradioterapia, gibel-zirrosia, etab.) duten pazienteetan ikusten da.

Digestio-sistemako bakterioen translokazio batengatik gertatzen dela uste da, paziente hauen immunitate-sistema ahulago egoteaz gain, bakterioen gainhazkuntza gertatzen delako eta hesteen

paretak egiten duen barrera-funtzioa galtzen delako, horrela, heste-floraren translokazioa erraztuz(3,4,5,7). Haren eboluzioa oso azkarra izan ohi da, ez bada goiz antzematen eta tratatzen.

Heriotza-tasa paziente hauetan % 70-90 ingurukoa da, kasu gehienetan denbora oso laburrean (2,3,7)

3. Ondorioak

Clostridium perfringensak sortutako hemolisi-koadro klinikoa oso larria da, ordu gutxitan pazientearen heriotza sor dezakeena. Hori dela-eta, hemolisi intrabaskular barreiatu kasu baten aurrean Clostridium perfringensek sortutako sepsia susmatzea eta kasu horretan kobertura zabaleko antibiotikoak eta euste-tratamendua ez ezik, Gpenizilina eta klindamizina antibioterapia ere enpirikoki jartzea oso garrantzitsua da (2,3,4,7).

Odol-laginean hemolisia ikusteak eta odol periferikoko frotisak hemolisia diagnostikatzen lagundu diezagukete, kasu batzuetan baziloa ikusiz eta emaitza mikrobiologikoak eduki aurretik koadro kliniko larri hau susmatzen lagunduz (2,3,4,7).

ERREFERENTZIA	ZENBAT KASU (N)	INFEKZIOAREN FOKUA	BAKTERIOA	EBOLUZIO KLINIKOA
1)	1	Fasztisnek rotizatzailea	Clostridium perfringens	Heriotza 24 orduan
2)	1	Gibeleko abzesua	Clostridium perfringens	Heriotza <1 orduan
3)	50	Gibeleko abzesua	Clostridium perfringens	Heriotza 9,7 orduan (mediana)
4)	1	-----	Clostridium perfringens	Heriotza <24 orduan
5)	1	-----	Clostridium perfringens	Heriotza 6 orduan
6)	18	Gibelarekin eta behazun-hodiekin erlazionatutako gaixotasunak	Clostridium perfringens	% 27ko heriotza-tasa 30 egunetan
7)	1	Gibeleko abzesua	Clostridium perfringens	Heriotza <8 orduan

4. Erreferentzia bibliografikoak

1. Ewing DE, Hammer RD, Coberly EA. Clostridium perfringens necrotizing fasciitis with massive hemolysis. Transfusion. 2017 Aug;57(8):1862.
 2. Shibasaki S, Yasumoto T, Nakaizumi T. Massive intravascular haemolysis due to Clostridium perfringens. BMJ Case Rep. 2018 Jan 4;2018. pii: bcr-2017-223464.
 3. Hashiba M, Tomino A, Takenaka N, Hattori T, Kano H, Tsuda M, Takeyama N. Clostridium Perfringens Infection in a Febrile Patient with Severe Hemolytic Anemia. Am J Case Rep. 2016 Apr 6; 17:219-23.
 4. Cécilia R, Baptiste V, Benjamin C, Virginie H, Guillaume V, Philippe R, Matthieu B. Acute Hemolysis in the Emergency Department: Think about Clostridium perfringens! Case Rep Emerg Med. 2013; 2013:948071.
 5. Dutton D, Gavrilova N. Massive intravascular hemolysis with organ failure due to Clostridium perfringens: evidence of intracytoplasmic C. perfringens. Blood. 2013 Jul 18; 122(3):310.
 6. Fujita H, Nishimura S, Kurosawa S, Akiya I, Nakamura-Uchiyama F, Ohnishi K. Clinical and epidemiological features of Clostridium perfringens bacteremia: a review of 18 cases over 8 year-period in a tertiary care center in metropolitan Tokyo area in Japan. Intern Med. 2010; 49(22):2433-7.
 7. Lim AG, Rudd KE, Halliday M, Hess JR. Hepatic abscess-associated Clostridial bacteraemia presenting with intravascular haemolysis and severe hypertension. BMJ Case Rep. 2016 Jan 28;2016. pii: bcr2015213253.
-